

# Tomografía de coherencia óptica. Experiencia inicial en pacientes sometidos a intervencionismo coronario percutáneo

Hipólito Gutiérrez, Roman Arnold, Federico Gimeno, Benigno Ramos, Javier López, Ernesto del Amo, Eugenia Vázquez y José A. San Román

Instituto de Ciencias del Corazón. Hospital Clínico Universitario. Valladolid. España.

La tomografía de coherencia óptica es una nueva técnica de diagnóstico intracoronario, con una alta resolución, superior a la de otras técnicas como la ecografía intravascular. Se estudió mediante tomografía de coherencia óptica el resultado tras implantar *stent* en 6 pacientes sometidos a intervencionismo coronario, con una imagen angiográfica normal tras la revascularización. Se observó protrusión de material al *stent* en todos los pacientes, microdisecciones en los bordes del *stent* en 4 pacientes y mala posición del *stent* en 4 pacientes. En 2 pacientes, se observó formación de pequeños trombos alrededor del catéter de tomografía. La tomografía de coherencia óptica permite detectar zonas de resultado subóptimo tras el intervencionismo coronario, a pesar de una adecuada imagen angiográfica.

**Palabras clave:** Tomografía de coherencia óptica. Angioplastia. Stent.

## Optical Coherence Tomography. Initial Experience in Patients Undergoing Percutaneous Coronary Intervention

Optical coherence tomography is a new intracoronary diagnostic technique that has a higher resolution than other techniques, such as intravascular ultrasound. We used optical coherence tomography to study outcomes after stent implantation in six patients who had undergone percutaneous coronary intervention, and in whom angiography showed normal results after revascularization. Material was observed to protrude through the stent struts in all patients, small dissections were seen at the stent edges in four patients, and there was incomplete stent apposition in four patients. In two patients, small amounts of thrombus were observed to form around the tomography catheter. With optical coherence tomography, it was possible to detect areas in which the results of percutaneous coronary intervention were suboptimal, despite a satisfactory appearance on angiography.

**Key words:** Optical coherence tomography. Angioplasty. Stent.

Full English text available from: [www.revespcardiol.org](http://www.revespcardiol.org)

## INTRODUCCIÓN

La tomografía de coherencia óptica (OCT) es una nueva técnica de diagnóstico intracoronario, con una alta resolución, cercana a los 10-20  $\mu\text{m}$ , unas 10 veces superior a otras como los ultrasonidos intravasculares (IVUS). Estudios previos han valorado la aplicación de la OCT para caracterizar los diferentes componentes de las placas ateroscleróticas tanto *in vitro* como *in vivo*<sup>1,2</sup>. La OCT ha mostrado altas sensibilidad y especificidad respecto a la histología para clasificar los diferentes ti-

pos de placas ateroscleróticas<sup>3</sup>. Esta técnica, dada su alta resolución, permite identificar placas con una fina cápsula fibrosa, menor de 65  $\mu\text{m}$ , denominadas *thin cap fibroatheroma*, que son las más propensas a romperse y originar síndromes coronarios agudos<sup>4</sup>. Asimismo, la OCT se ha utilizado para valorar el contenido de colágeno y macrófagos en las placas ateroscleróticas<sup>5,6</sup>. Por otro lado, la OCT se ha aplicado para valorar el resultado tras implante de *stent* en pacientes sometidos a intervencionismo coronario percutáneo (ICP)<sup>7-9</sup>.

El objetivo de este trabajo es evaluar el resultado, mediante OCT, en pacientes sometidos a ICP con una óptima imagen angiográfica en nuestro centro.

## MÉTODOS

Se estudió mediante OCT a 6 pacientes sometidos a ICP que presentaban una óptima imagen angiográfica tras el implante de *stent*, definida como una estenosis

Correspondencia: Dr. H. Gutiérrez.  
Instituto de Ciencias del Corazón. Hospital Clínico Universitario.  
Avda. Ramón y Cajal, 3. 47005 Valladolid. España.  
Correo electrónico: hggmaire@gmail.com

Recibido el 7 de septiembre de 2007.

Aceptado para su publicación el 19 de diciembre de 2007.

en diámetro menor del 20%, flujo distal TIMI 3 y ausencia de imágenes anómalas mediante estimación visual. En 2 pacientes se realizó estudio previo al ICP.

El ICP se llevó a cabo según el procedimiento estándar. Se predilató con balón en 4 pacientes. El diámetro de referencia medio a nivel de la lesión medido mediante angiografía cuantitativa fue 3,01 mm, y el diámetro medio de los *stents* implantados, 3,3 mm (diferencias no significativas), que se implantaron a una presión media de 15 AT. No se sobredilató con balón en ningún paciente por no considerarlo necesario por la imagen angiográfica.

A continuación, se realizó el estudio mediante OCT. Sobre una guía de angioplastia, se avanzó un catéter balón coaxial (Helios OBC, Lightlab Imaging Inc., Westford, Massachusetts, Estados Unidos) hasta una zona distal al *stent* implantado. Después se retiró la guía y a través del balón se avanzó la sonda de OCT (ImageWire, Lightlab Imaging Inc., Westford, Massachusetts, Estados Unidos) para situarla al menos 5 mm distal al *stent*. Se retiró el balón hasta un segmento sano proximal al *stent*, se infló a una presión entre 0,5 y 0,6 AT y se comprobó que ocluyera el flujo coronario. Luego, mientras se realizaba lavado con suero salino mediante inyección manual a velocidad constante a través del balón, se realizó una retirada automática de la sonda de OCT a 1 mm/s. En los casos en que se consideró necesario, se realizó una nueva retirada, después de permanecer unos minutos con el balón desinflado. Finalmente, se desinfló el balón, se retiró éste y la sonda de OCT del árbol coronario, y se comprobó la ausencia de complicaciones.

Las imágenes se archivaron y se analizaron posteriormente en la propia consola (Lightlab, modelo M2, Lightlab Imaging Inc., Westford, Massachusetts, Estados Unidos). Se evaluó, fundamentalmente, la presencia de disecciones en los bordes del *stent*, protrusión de material a través de los *struts* del *stent* y zonas de mala aposición del *stent*, así como la presencia de placas del tipo *thin cap fibroatheroma* en otras zonas del vaso estudiado y la presencia de cualquier otra imagen anómala. Se consideró disección cuando la imagen dentro del *stent* o adyacente a éste mostraba un colgajo claramente diferenciado del resto de tejido. Se definió protrusión de tejido al prolapso de tejido a través de un arco imaginario que conectase dos *struts* adyacentes. Se consideró mala aposición cuando había una clara separación entre al menos un *strut* del *stent* y la pared del vaso. Se definió *thin cap fibroatheroma* como la zona de pared arterial de baja refringencia, homogénea, separada de la luz del vaso por una cápsula de alta refringencia < 65  $\mu$ m de grosor.

## RESULTADOS

Se incluyó a 6 pacientes (5 varones; media de edad, 59 años): 3 hipertensos, 2 diabéticos, 4 dislipémicos y

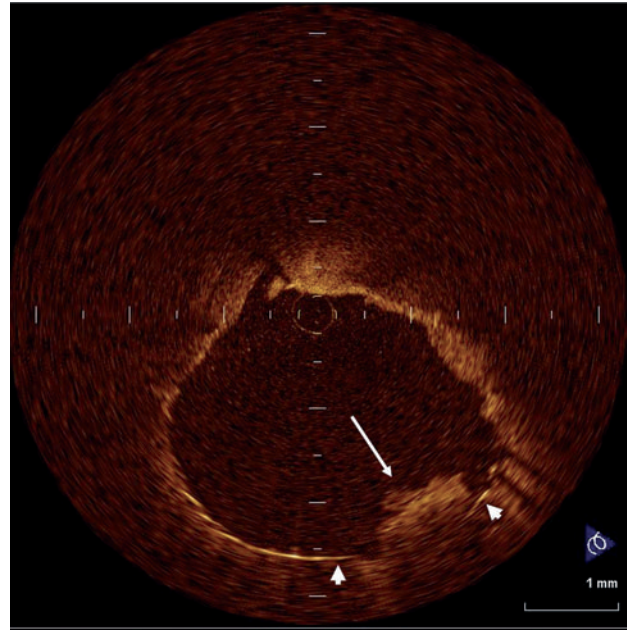


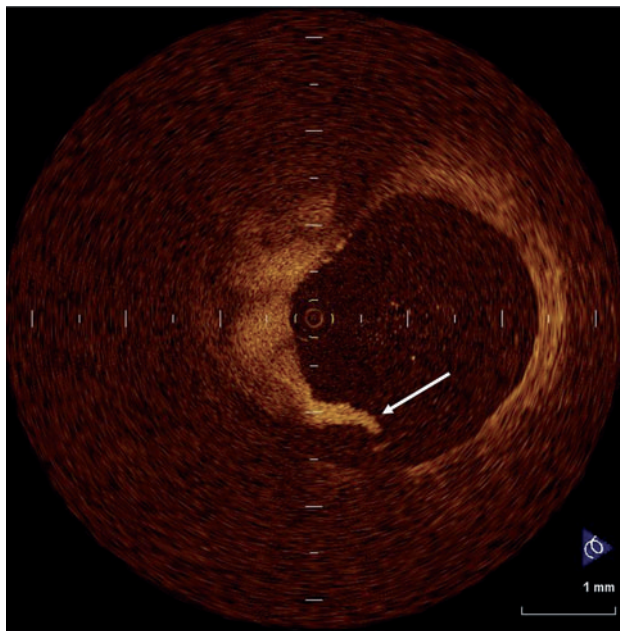
Fig. 1. Protrusión de material (flecha larga) al *stent* (puntas de flecha).

4 fumadores. El motivo del ICP fue síndrome coronario agudo en 4 pacientes y angina estable en 2. La arteria estudiada fue la circunfleja en 3 casos, la coronaria derecha en 2 y la descendente anterior en otro; 3 pacientes recibieron un *stent* recubierto.

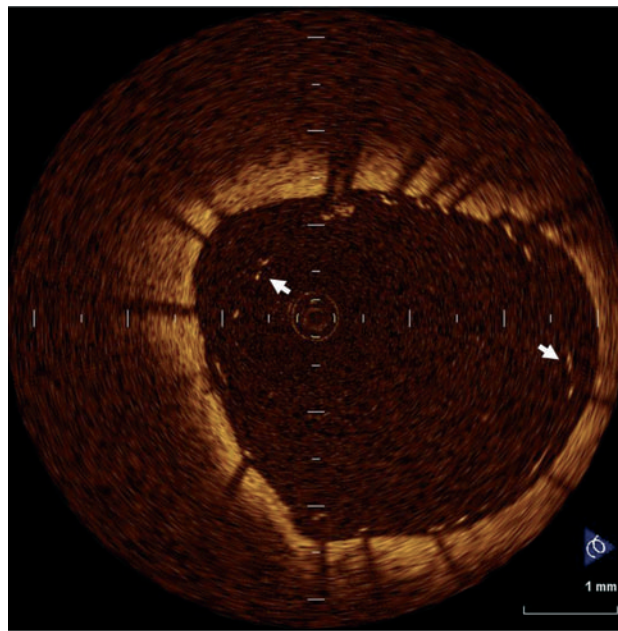
En 3 pacientes se detectaron placas del tipo *thin cap fibroatheroma*, con una cápsula fibrosa entre 0,02 y 0,06 mm (en la zona de estenosis en los 2 pacientes con *stent* en el otro), sin que ello se relacionase con el motivo del ICP. Se observó protrusión de material al *stent* en todos los pacientes (fig. 1), microdisecciones en los bordes del *stent* en 4 pacientes (fig. 2) y mala aposición del *stent* en otros 4 pacientes (fig. 3). La mala aposición variaba desde 0,04 hasta 0,5 mm de separación máxima entre el *stent* y la pared arterial y hasta un máximo de 180° de la circunferencia del vaso. Dado que en el momento actual se desconoce la implicación pronóstica de estos hallazgos, no se sobredilató con balón en ninguno de los casos. En 2 pacientes se observó la formación de trombo alrededor del catéter de OCT, a pesar de anticoagulación con 70-100 UI de heparina no fraccionada por kilo de peso. Ningún paciente presentó angina, alteraciones electrocardiográficas ni complicaciones durante el procedimiento. El estudio de OCT prolongó la duración total del procedimiento en menos de 5 min por paciente.

## DISCUSIÓN

Este trabajo muestra, gracias a la alta resolución de la OCT, la elevada frecuencia de zonas de resultado subóptimo tras el ICP a pesar de una adecuada imagen



**Fig. 2.** Diseción (flecha) observada en el borde proximal de uno de los stents.



**Fig. 3.** Mala aposición de stent en gran parte de la pared del vaso (las flechas corresponden a algunos de los struts del stent).

angiográfica. Estudios previos han demostrado la superioridad de la OCT sobre la IVUS a la hora de valorar la presencia de prolapso de tejido a través de los *struts* del stent, microdisecciones y zonas de mala aposición después del ICP. Así, Bouma et al<sup>7</sup> demostraron, de 42 pacientes, protrusión de tejido en 29, disecciones en 8 y mala aposición en 7 pacientes en los estudios de OCT, mientras que mediante IVUS sólo se observaron en 12, 2 y 3 pacientes, respectivamente. En nuestro trabajo, a pesar de un número más reducido de pacientes, se observan estos hallazgos en un porcentaje mucho más elevado, lo cual puede deberse a la diferencia en la técnica de obtención de imágenes de OCT, ya que, mientras que nosotros realizamos una retirada automática a 1 mm/s a lo largo de todo el stent, Bouma et al realizaban las capturas en los bordes proximal y distal del stent y la zona de mayor estenosis antes del implante de stent.

Hay discrepancias a la hora de establecer la implicación pronóstica de estos hallazgos ya que, mientras que algunos estudios han mostrado tasas de eventos adversos similares en pacientes con y sin mala aposición aguda del stent o prolapso de placa valorada por IVUS<sup>10-13</sup>, otros han demostrado la alta prevalencia de anomalías en el estudio de IVUS tras el implante de stent en pacientes que presentan una trombosis aguda de éste<sup>14</sup>. Actualmente se desconoce la implicación pronóstica de hallar zonas de resultado subóptimo mediante OCT en pacientes con una adecuada imagen angiográfica tras el ICP.

En conclusión, la OCT, gracias a su alta resolución, permite detectar zonas de resultado subóptimo tras el

ICP a pesar de una adecuada imagen angiográfica. Se necesitan estudios más amplios y con seguimiento a largo plazo para valorar la implicación pronóstica de estos hallazgos.

#### BIBLIOGRAFÍA

1. Jang IK, Bouma BE, Kang DH, Park SJ, Park SW, Seung KB, et al. Visualization of coronary atherosclerotic plaques in patients using optical coherence tomography: comparison with intravascular ultrasound. *J Am Coll Cardiol.* 2002;39:604-9.
2. Jang IK, Tearney GJ, MacNeill B, Takano M, Moselewski F, Iftima N, et al. In vivo characterization of coronary atherosclerotic plaque by use of optical coherence tomography. *Circulation.* 2005;111:1551-5.
3. Yabusita H, Bouma BE, Houser SL, Aretz T, Jang IK, Schlenkoff KH, et al. Characterization of human atherosclerosis by optical coherence tomography. *Circulation.* 2002;106:1640-5.
4. Virmani R, Kolodgie FD, Burke AP, Farb A, Schwartz SM. Lessons from sudden coronary death. A comprehensive morphological classification scheme for atherosclerotic lesions. *Arterioscler Thromb Vasc Biol.* 2000;20:1262-75.
5. Giattina SD, Courtney BK, Herz PR, Harman M, Shortkroff S, Stamper D, et al. Assessment of coronary plaque collagen with polarization sensitive optical coherence tomography (PS-OCT). *Int J Cardiol.* 2006;107:400-9.
6. Tearney GJ, Yabushita H, Houser SL, Aretz HT, Jang IK, Schlenkoff KH, et al. Quantification of macrophage content in atherosclerotic plaques by optical coherence tomography. *Circulation.* 2003;107:113-9.
7. Bouma BE, Tearney GJ, Yabushita H, Shishkov M, Kauffman CR, Gauthier DD, et al. Evaluation of intracoronary stenting by intravascular optical coherence tomography. *Heart.* 2003;89:317-21.
8. Diaz-Sandoval LJ, Bouma BE, Tearney GJ, Jang IK. Optical coherence tomography as a tool for percutaneous coronary interventions. *Catheter Cardiovasc Interv.* 2005;65:492-6.

9. Gerckens U, Lim VY, Grube E. Tomografía de coherencia óptica en la evaluación de las endoprótesis coronarias con capacidad de liberación de fármacos. *Rev Esp Cardiol.* 2005;58:1469.
10. Tanabe K, Serruys PW, Degertekin M, Grube E, Guagliumi G, Urbaszek W, et al. Incomplete stent apposition after implantation of paclitaxel-eluting stents or bare metal stents. *Circulation.* 2005;111:900-5.
11. Kimura M, Mintz GS, Carlier S, Takebayashi H, Fujii K, Sano K, et al. Outcome after acute incomplete sirolimus stent apposition as assessed by serial intravascular ultrasound. *Am J Cardiol.* 2006;98:436-42.
12. Hong MK, Park SW, Lee CW, Kang DH, Song JK, Kim JJ, et al. Long-term outcomes of minor plaque prolapsed within stents documented with intravascular ultrasound. *Catheter Cardiovasc Interv.* 2000;51:22-6.
13. Futamatsu H, Sabate M, Angiolillo DJ, Jimenez-Quevedo P, Corros C, Morikawa-Futamatsu K, et al. Characterization of plaque prolapse after drug-eluting stent implantation in diabetic patients. *J Am Coll Cardiol.* 2006;48:1139-45.
14. Uren NG, Schwarzacher SP, Metz JA, Lee DP, Honda Y, Yeung AC, et al. Predictors and outcomes of stent thrombosis. *Eur Heart J.* 2002;23:124-32.